

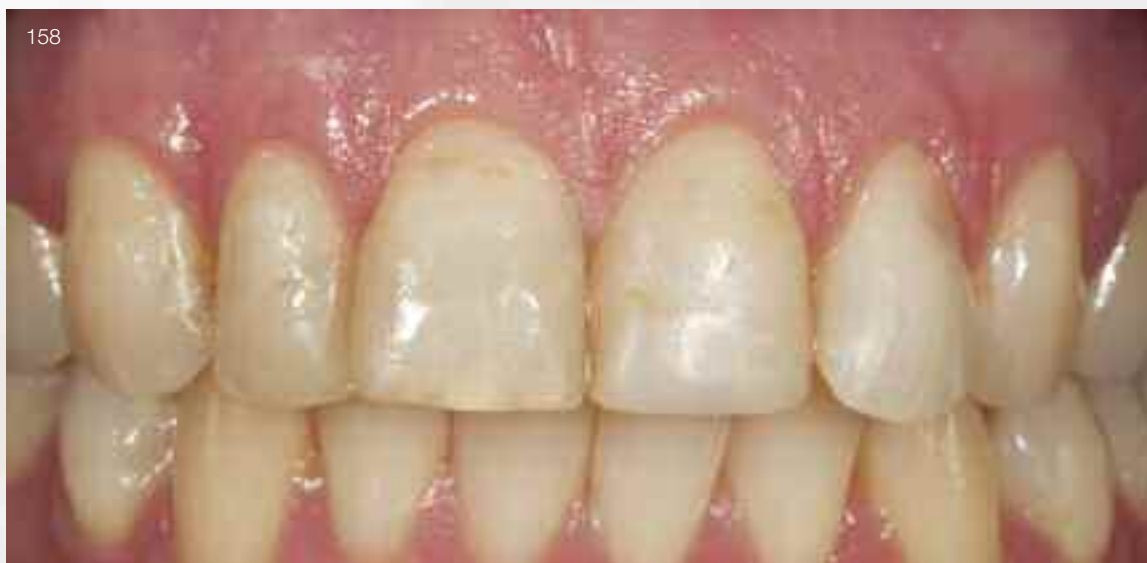

Abb. 158 Das erste, was mir bei der Patientin auffiel, war der gedrehte Zahn 12 und der dominante Zahn 13 sowie dessen sichtbare distale Leiste

Der Zahn 13 sollte über seine distale Leiste gedreht werden (Abb. 162). Ob dies möglich sein würde, wollte ich im Wax-up herausfinden. Die beiden mittleren Inzisiven 11 und 21 sollten in ihrer Achse nach rechts gedreht werden (Abb. 163).

Insgesamt empfand ich die Form der Oberkieferfrontzähne der Patientin als viel zu männlich. Die ovale, weich wirkende Gesichtsförmung der Patientin stand aus meiner Sicht in einem zu starken Kontrast zu den eher dreieckigen und dadurch zu markant wirkenden Oberkieferfrontzähnen. Ich stellte mir die Patientin eher mit runden Zähnen und abgerundeten Schneidekanten vor. Wenn man in der Abbildung 164 den Unterkiefer und darin insbesondere den Zahn 32 genauer betrachtet, so bestärkt dies mein Bild von den eher runden Zähnen.

Um die angestrebten Veränderungen visualisieren und ausprobieren (auf ihre Machbarkeit hin prüfen) zu können, erstellte ich ein Wax-up – mit der runden Zahnform!

Anfertigung der Versorgung

Da ich kurz zuvor Besitzer des inLab CAD/CAM-Systems geworden war, entschied ich mich dazu, die Kronen CAD-gestützt zu konstruieren (Abb. 165) und

mit der dazugehörigen Schleifeinheit inLab MC XL (Sirona) zu schleifen. Ich wählte hierfür die IPS e.max CAD Blöcke LT A3. Natürlich waren die ersten Ergebnisse in punkto Passung nicht berauschend. Der Anspruch auf perfekte Ergebnisse wäre aber auch vermessen gewesen, da ich noch nicht genügend Erfahrung im Umgang mit der virtuellen

Planung hatte. *Kurt Reichel* hat mir allerdings im Verlauf des Kurses tolle Tipps gegeben, für die ich ihm immer noch sehr dankbar bin.

Bei der Einprobe der CAD/CAM-Variante zeigten sich jedoch zu viele Unstimmigkeiten (Abb. 166 und 167). So war die Inzisalkante von Zahn 21 noch zu

Abb. 159 Aus dem Patientenportrait wird deutlich, wie stark die Zähne 11 und 21 abradert waren. Somit war der Lippenverlauf absolut nicht stimmig



Copyright 2013 Teamwork Media Fuchstal • © Copyright



Abb. 160 Um ein harmonisches Gesamtbild zu schaffen, war es mein Ziel, den Zahn 12 distal etwas und die Schneidekante komplett heraus zu drehen

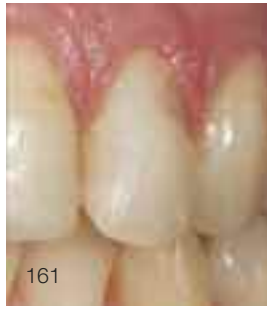

Abb. 161 Zahn 22 wollte ich über die mesiale Leiste wieder in den Zahnbogen drehen

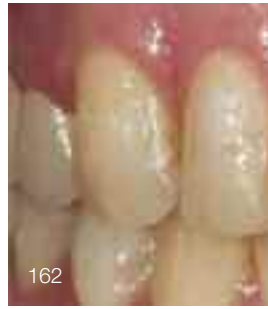


Abb. 162 Um den Zahn 13 in den Zahnbogen zu integrieren, wollte ich die distale Leiste der Versorgung ein-drehen

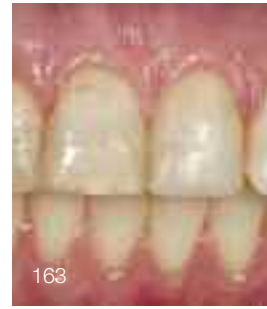

Abb. 163 Die beiden Zähne 11 und 21 sollten in ihrer Achse nach rechts gedreht werden

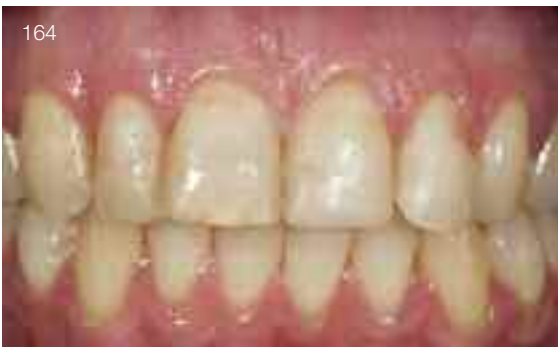

Abb. 164 Ich empfand die Form der Oberkieferfrontzähne der Patientin als viel zu männlich. Die ovale Gesichtsförmigkeit der Patientin passte nicht zu den eher dreieckigen Zähnen




Abb. 165 Da ich kurz zuvor das inLab CAD/CAM-System gekauft hatte wollte ich die Kronen zunächst CAD-gestützt konstruieren

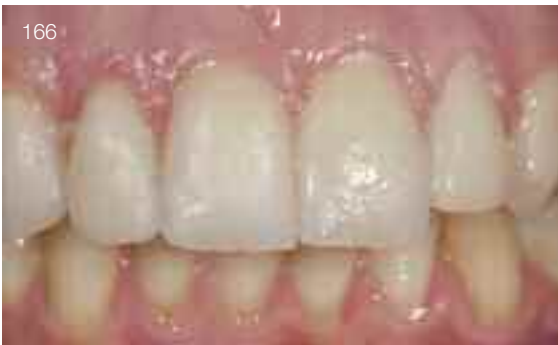
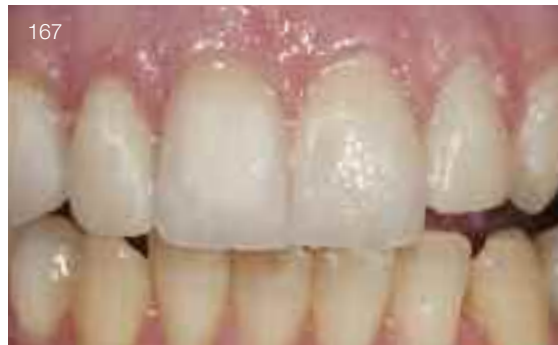
Abb. 166 und 167 Bei der Einprobe der CAD/CAM-Variante zeigten sich jedoch zu viele Unstimmigkeiten. Ich hatte eben einfach noch nicht genug Erfahrung im Umgang mit der virtuellen Planung



lang, dafür Zahn 22 viel zu kurz. Insgesamt wirkte die neue, etwas rundere Form und die Länge der mittleren Inzisiven jedoch bereits viel harmonischer (Abb. 168 und 169). Aus der Portraitaufnahme wird deutlich, dass sich die neue, weiblichere Zahnform, viel natürlicher in das Gesicht integrierte (Abb. 170). Ich entschied mich dennoch, denn ich wollte ein perfektes Ergebnis abliefern, für eine Planänderung und presste Ge-

rüste aus IPS e.max Press MO 0. Diese färbte ich im Halsbereich mit den pulverförmigen IPS e.max Ceram Essencen. Ivoclar Vivadent bietet diese Massen zum Abmischen oder für interne und externe farbliche Akzente. Die eigentliche Zahnform wollte ich mit Schichtkeramik erarbeiten (Abb. 171). Für diesen Fall nutzte ich hierfür natürlich IPS e.max Ceram. Ich hatte diese Verblendkeramik das erste Mal auf einem

Keramikkurs bei *Gérald Ubassy* in Frankreich ausprobiert.

Fertigstellung und finale Einprobe

Für die Fertigstellung glich ich die Vestibulärflächen noch etwas aneinander an, indem ich Lineangels definierte und Texturmerkmale einarbeitete. Dann charakterisierte ich die Inzisalkante und versah alle sechs Teile für die Einprobe mit einem seidenmatten Glanz (Abb. 172 bis 175).

Abb. 168 und 169
Die Inzisalkante der mit dem inLab-System konstruierten und geschliffenen Krone auf Zahn 21 war zu lang, dafür Zahn 22 viel zu kurz

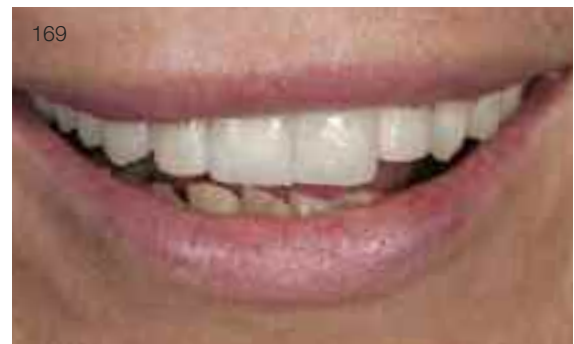
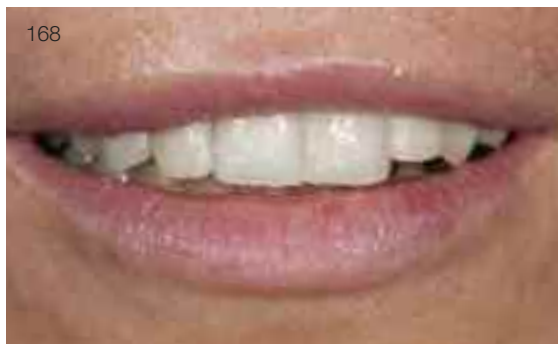
Abb. 170
Aus der Portraitaufnahme wird jedoch bereits deutlich, dass die weiblichere Zahnform, viel besser zur Patientin passte

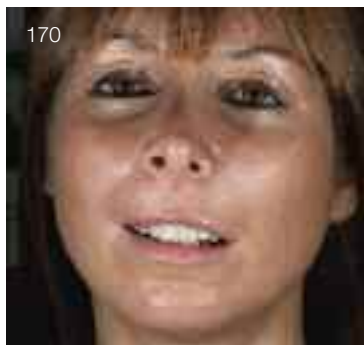

Abb. 171
Da ich ein perfektes Ergebnis abliefern wollte, presste ich die Gerüste aus IPS e.max Press MO 0. Die eigentliche Zahnform wollte ich mit Schichtkeramik erarbeiten

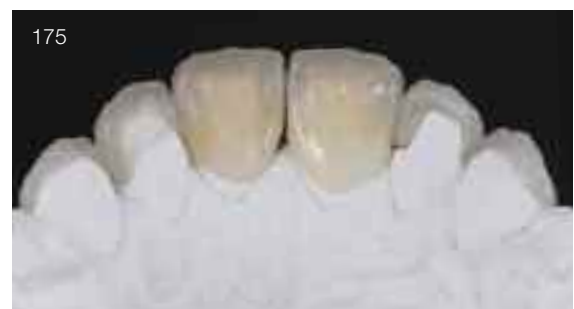
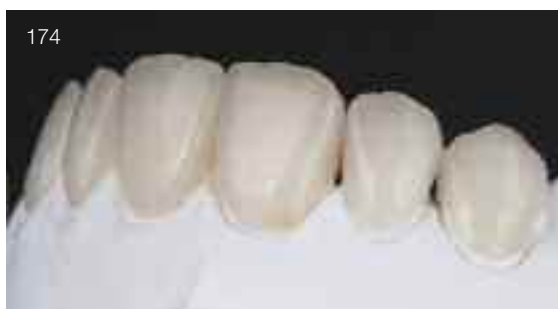
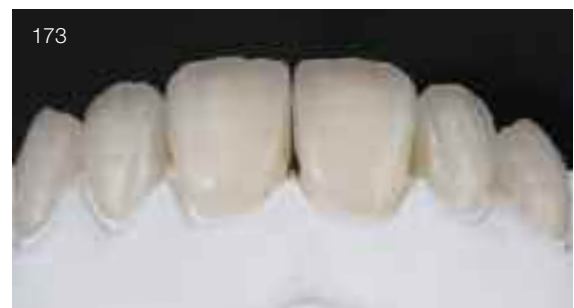
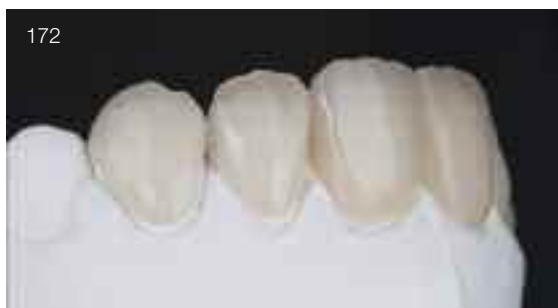Abb. 172 bis 175
Die fertig gestellten, mit IPS e.max Ceram überschichteten IPS e.max Presskeramikgerüste auf dem ungesägten Kontrollmodell

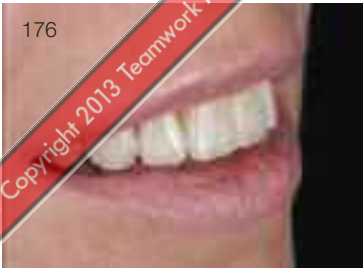Für die Einprobe wurden die sechs Teile mit der adäquaten Try-in Paste eingesetzt und die Situation dokumentiert. Das heißt, es wurden Links- und Rechtslateral-Aufnahmen sowie Frontalaufnahmen angefertigt, um die Zahnform, -farbe und -stellung einschätzen und kontrollieren zu können (Abb. 176 bis 178). Intraoral-aufnahmen im Schlussbiss und in Funktion (Abb. 179 und 180) geben Aufschluss über die Symmetrie und mögliche

Störkontakte. Nahaufnahmen mit schwarzer Kontrastplatte helfen zudem dabei, den Inzisalkantenverlauf und die Schichtung besser beurteilen zu können (Abb. 181 und 182).

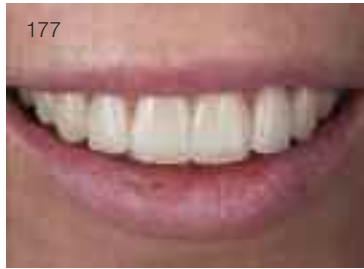Am Ende ist es jedoch das Gesamtbild, das stimmig sein muss. Aus dem Close-up und der Portraitaufnahme geht hervor, dass ich die Erkenntnisse, die ich aus meiner Analyse gewonnen hatte, gut um-

setzen und ein stimmiges Gesamtbild generieren konnte (Abb. 183 und 184). Die Zahnform ist nun eher rundlich und greift die Gesichtsform auf. Die mittleren Inzisiven konnten verlängert und die beiden Lateralen gut in den Zahnbogen „gedreht“ werden. Und auch Zahn 13 konnte ich durch einen optischen Trick (Eindreihen durch Neuanlage der distalen Leiste) weniger dominant wirken lassen.

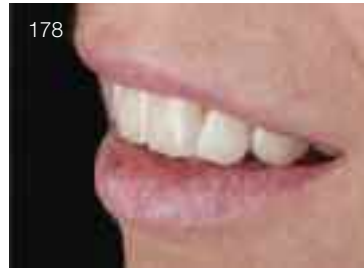Copyright 2013 Teamwork Media Fuchstal • © Copyright



176

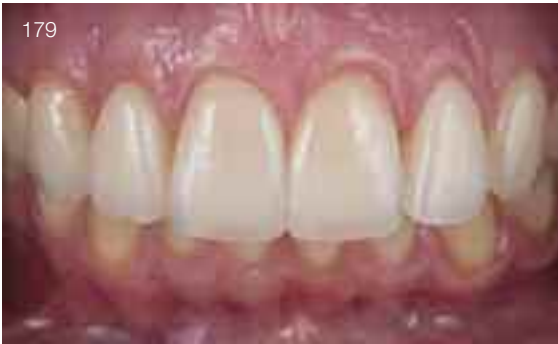

177

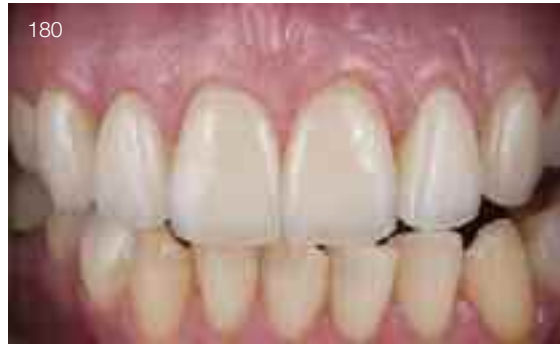

178

Abb. 176 bis 178 Bei der Einprobe wurden die sechs Teile mit Try-in Paste eingesetzt und die Situation dokumentiert, um die Zahnform, -farbe und -stellung einschätzen und kontrollieren zu können

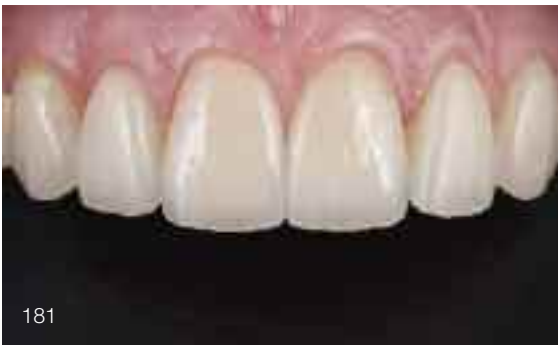

179

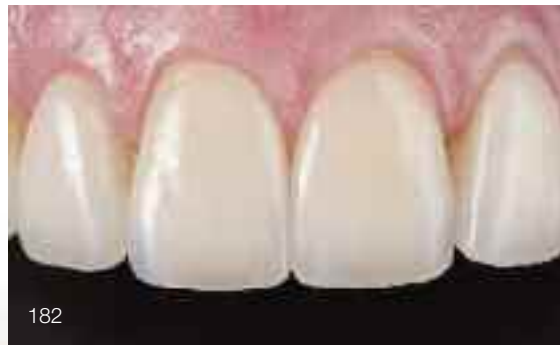

180

Abb. 179 und 180 Nahaufnahmen im Schlusssbiss und in Funktion geben Aufschluss über Diskrepanzen oder mögliche Störkontakte



181



182

Abb. 181 und 182 Schwarze Kontrastplatten heben den Inzisalkantenverlauf und die Schichtung besser hervor



183



184

Abb. 183 und 184 Das Close-up und die Portraitaufnahme zeigen, dass ich meine Ziele gut umsetzen konnte. Das Gesamtbild ist stimmig

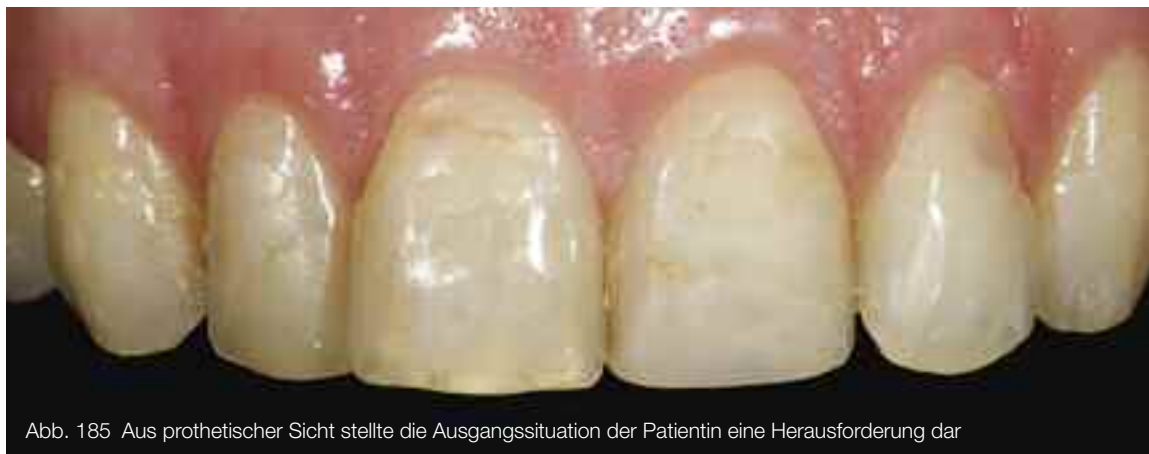

Abb. 185 Aus prothetischer Sicht stellte die Ausgangssituation der Patientin eine Herausforderung dar

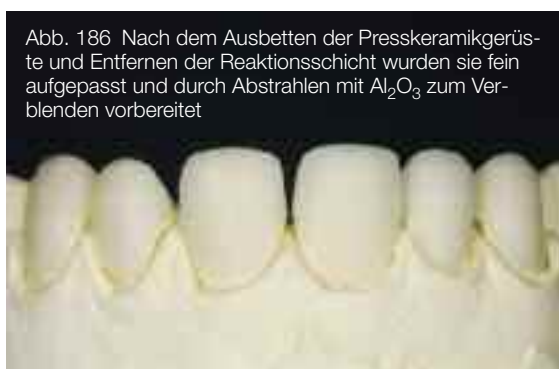

Abb. 186 Nach dem Ausbetten der Presskeramikgerüste und Entfernen der Reaktionsschicht wurden sie fein aufgepasst und durch Abstrahlen mit Al_2O_3 zum Verblenden vorbereitet

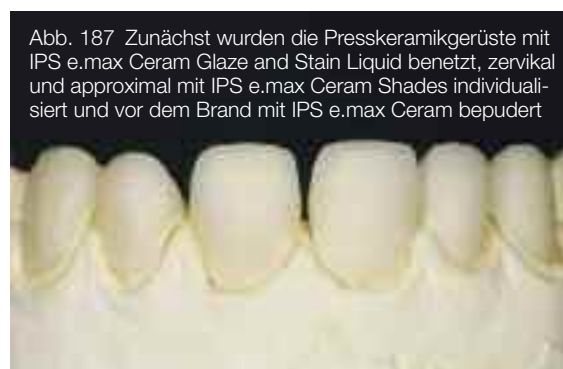

Abb. 187 Zunächst wurden die Presskeramikgerüste mit IPS e.max Ceram Glaze and Stain Liquid benetzt, zervikal und approximal mit IPS e.max Ceram Shades individualisiert und vor dem Brand mit IPS e.max Ceram gepudert

Ztm. Benjamin Votteler

IPS e.max Press – die Basis für den Schichterfolg

Die hervorragenden Unterlagen von Dr. Michael Fischer lieferten die Basis für all unsere zahntechnischen Bemühungen. Sei es für das Wax-up, die Herstellung reduzierter Pressgerüste, Duplikatstümpfe und vieles mehr. Da ich mich für mit IPS e.max Ceram individuell verblendete IPS e.max Press Gerüste als Versorgungsvariante entschieden hatte, musste zunächst ein Sägeschnittmodell hergestellt werden. Nach dem Einartikulieren und Einradieren der Okklusion wurde an den Stümpfen die Präparationsgrenze freigelegt. Da Dr. Fischer bei der Abformung die Doppelfadentechnik eingesetzt hatte, war das Freilegen der Präparationsgrenze ein Leichtes. Auch Informationen unterhalb der Präparationsgrenze wurden so klar im Gipsmodell dargestellt. Dadurch wurde sichergestellt, dass wir mit den Restaurationen ein natürliches Emergenzprofil erzeugen konnten.

Die Stümpfe des Sägemodells wurden vor der Modellation der Wachskerüste mit Gips härter und Oberflächenversie-

gelung behandelt, um im Anschluss den Platzhalterlack (für das Befestigungskomposit) auftragen zu können. Der von mir verwendete Lack ist auf Silikonbasis und lässt sich vor dem Aufpassen einfach durch abziehen wieder entfernen, ohne den Stumpf durch Lösungsmittel oder heißen Wasserdampf zu beschädigen.

Presskeramikgerüste

Die Ausgangssituation der Patientin stellte sich alles andere als einfach dar (Abb. 185). Da in den vorangegangenen Teilen bereits genug über die Analyse gesprochen wurde, klammere ich diesen Part in meinem Beitragsteil aus. Zur Modellation der Gerüste und späteren Kontrolle des Schichtvorgangs fertigte ich einen Palatinalwall vom Wax-up-Modell an. Die Gerüste wurden den Herstellerangaben entsprechend in IPS e.max Press LT A1 (LT = low translucency) umgesetzt. Da die Präparation unter Zuhilfenahme von Silikonwällen der angestrebten Situation erfolgte (Backward planning), konnten gleichmäßig dünne (0,4 mm) Gerüststrukturen generiert werden. Ein gutes Beispiel dafür, dass sich eine gute Vorplanung positiv auf das Ergebnis auswirkt.

Nach dem Ausbetten der Presskeramikgerüste und Entfernen der Reaktionsschicht wurden die Gerüste fein aufgepasst und durch Abstrahlen mit Al_2O_3 (50 μm /1,5 bar) zum Verblenden vorbereitet (Abb. 186).

Da Bilder vom eingegliederten Provisorium vorlagen – in das wichtige Erkenntnisse der Analysen eingeflossen waren – dienten mir diese zur Orientierung und Optimierung der Situation. So glied ich bereits mit den Gerüsten erste Diskrepanzen, wie etwa den Zahnbogenverlauf und die Grundform der mittleren Inzisiven aus. Konkret habe ich die zentralen Inzisiven ein wenig länger gestaltet und versucht, den Zahn 22 weiter in die Zahnreihe zu rotieren.

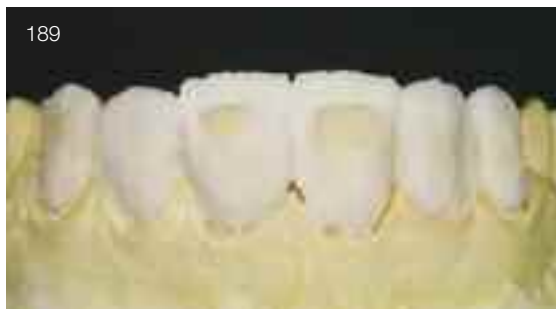Keramikschichtung

Die Oberflächen der Presskeramikgerüste wurden vor der eigentlichen Schichtung mit IPS e.max Ceram Glaze and Stain Liquid benetzt sowie zervikal und approximal mit IPS e.max Ceram Shades individualisiert. Vor dem Fixationsbrand bepuderte ich noch die Oberfläche mit IPS e.max Ceram (Abb. 187). So wird in einem

Copyright 2013 Teamwork Media Fuchstal • © Copyright

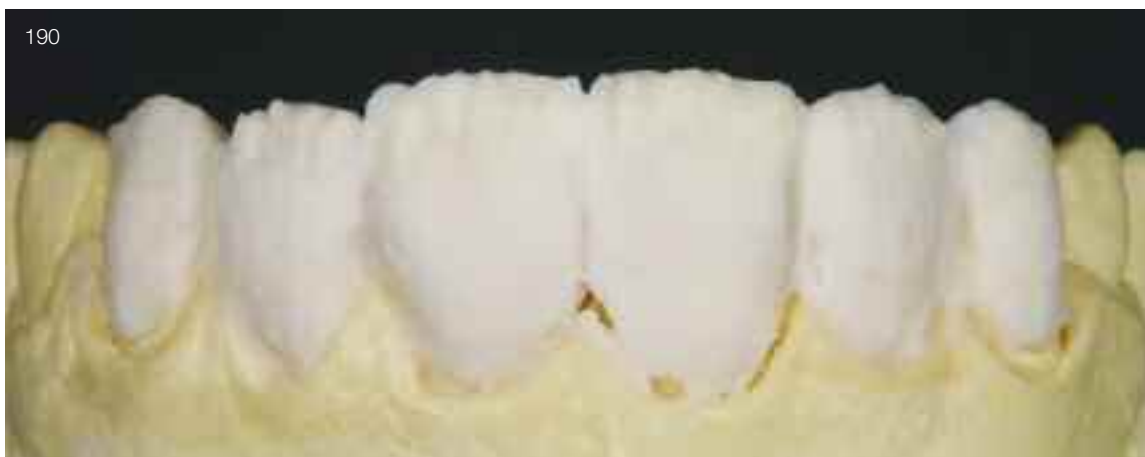

188



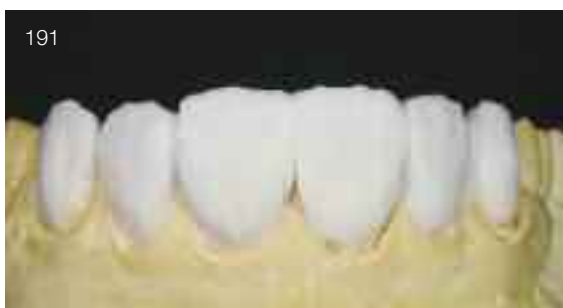189

Abb. 188 und 189 Beim ersten Brand wurden die Gerüste mit IPS e.max Ceram Dentin sowie einer Dentin/IPS e.max Ceram Impulse Opal Effekt 1 (OE1) Mischung und OE1 verlängert

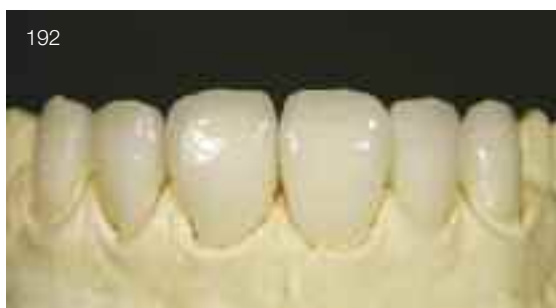

190

Abb. 190 Die internen Strukturen wurden mit IPS e.max Ceram Impulse Mamelon (MM)-Massen eingelegt und Opaleffekte an den Randleisten eingelegt

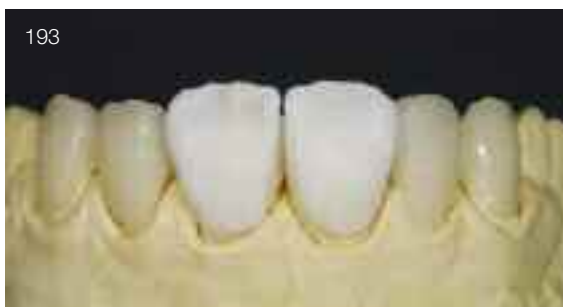

191

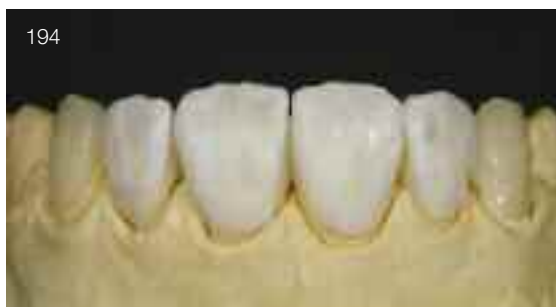

192

Abb. 191 und 192 Schließlich wurden die internen Effekte überschichtet und die Vollkeramikrestaurationen ein erstes Mal gebrannt



193



194

Abb. 193 und 194 Nach dem ersten Brand folgte direkt der zweite. Informationen, die dabei aus der Form und Farbe gewonnen wurden, ...

Brand die interne Malfarbe fixiert und die Gerüstoberfläche vergrößert, was dem Haftverbund zwischen Gerüst und Verblendkeramik zugute kommt. Beim ersten Brand wurden die Gerüste mit IPS e.max Ceram Dentin, Dentin/IPS e.max Ceram Impulse Opal Effekt 1 (OE1) Mischung und OE1 verlängert (Abb. 188 und 189), die internen Strukturen mit IPS e.max Ceram Impulse Mamelon (MM)-Massen

eingelegt, der Helligkeitswert im Körperbereich gesteuert und die Opaleffekte an den Randleisten eingelegt (Abb. 190). Abschließend wurden die internen Effekte überschichtet (Abb. 191) und die Restauration ein erstes Mal gebrannt (Abb. 192). Die sechs Frontzahnrestaurationen wurden nach dem ersten Brand leicht überarbeitet und für den zweiten Brand vorbereitet. Dabei sollten die Farbe und

Form noch etwas korrigiert werden. Hierfür kamen transluzente Effekt- sowie Schmelzmassen zum Einsatz (Abb. 193 bis 196). Vor dem Glanzbrand wurden die Form und Oberflächenstruktur mit rotierenden Instrumenten ausgearbeitet. Goldpulver ist ein tolles Hilfsmittel, um bei diesem Arbeitsschritt das Auge auf die Oberfläche und Außenkontur zu fokussieren.

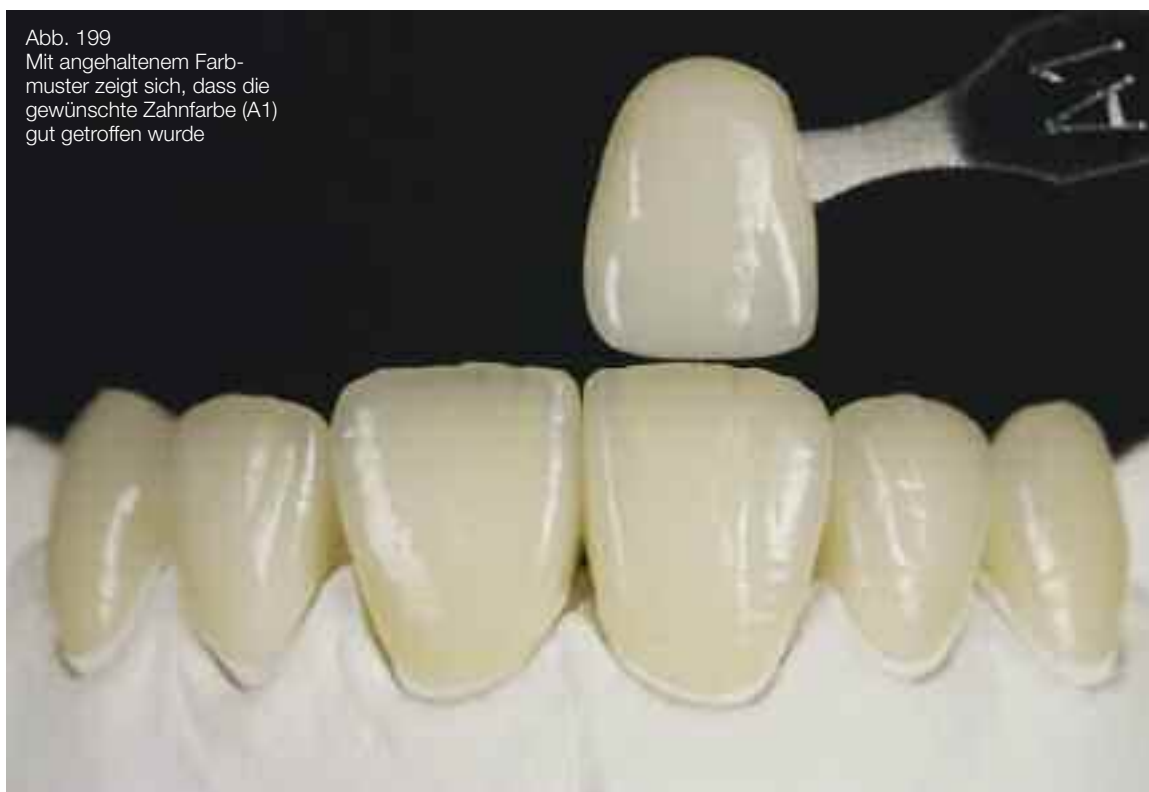
Abb. 195 und 196
... wurden in der
Schichtung für den
zweiten Brand mit
transluzenten Effekt-
sowie Schmelzmas-
sen umgesetzt

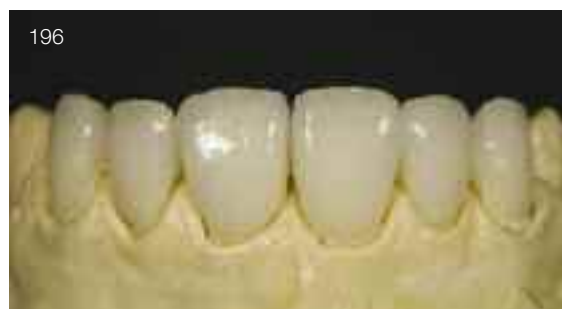
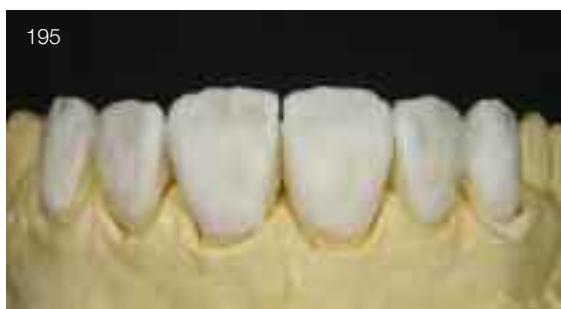
Abb. 197 und 198
Die Approximalkon-
takte und die Okklusi-
on wurden nach dem
Glanzbrand auf einem
ungesägten Modell
überprüft und hier-
nach die Restauratio-
nen am Poliermotor
mit einem gewässer-
ten Filzrad und einer
Bims-Sidol-Mischung
manuell poliert

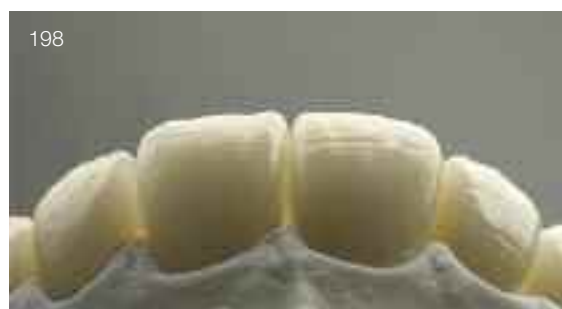
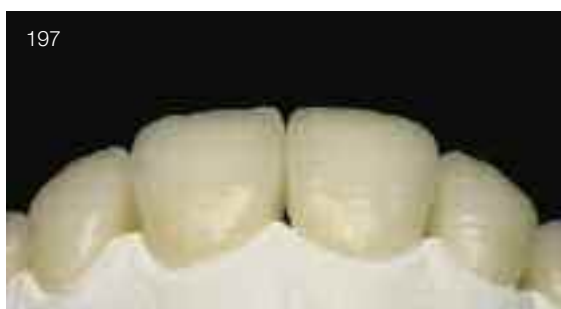
Abb. 199
Mit angehaltenem Farb-
muster zeigt sich, dass die
gewünschte Zahnfarbe (A1)
gut getroffen wurde



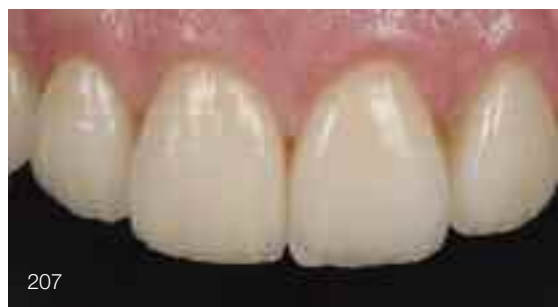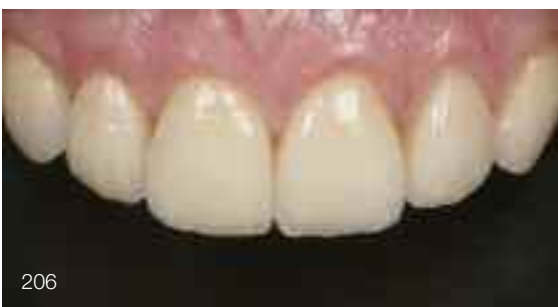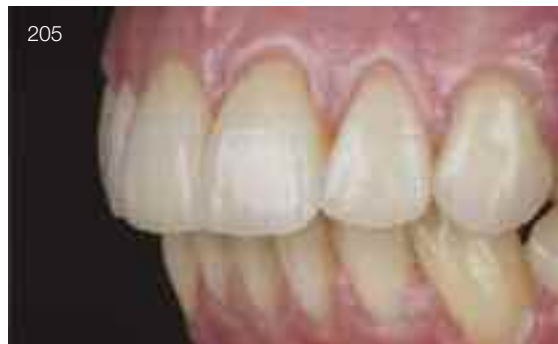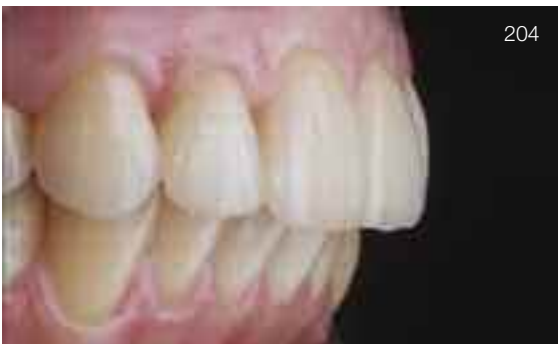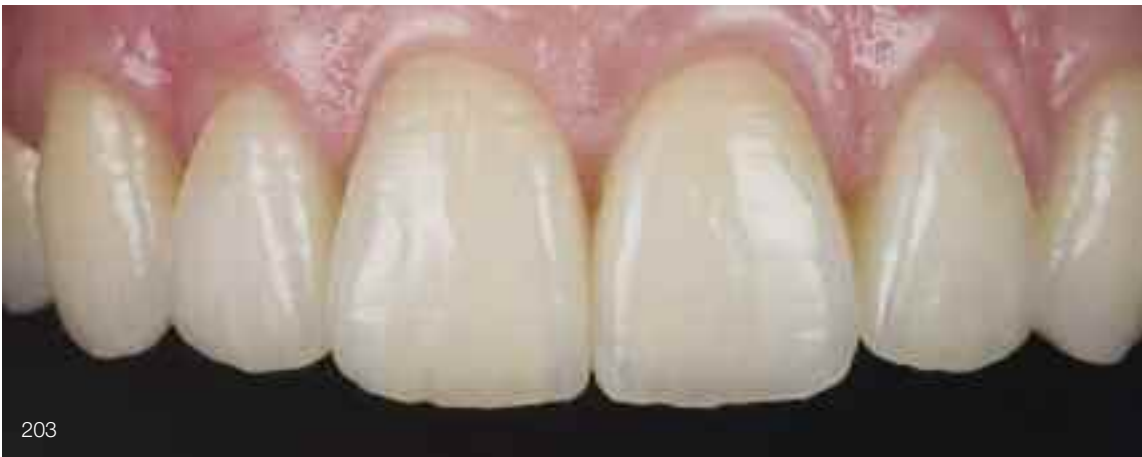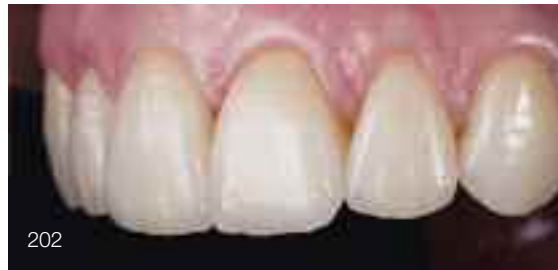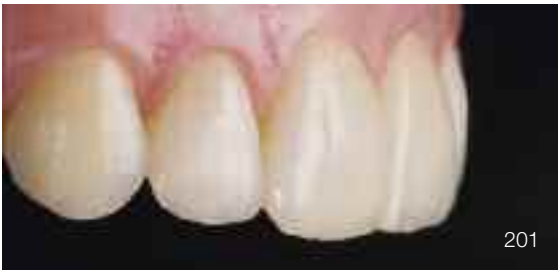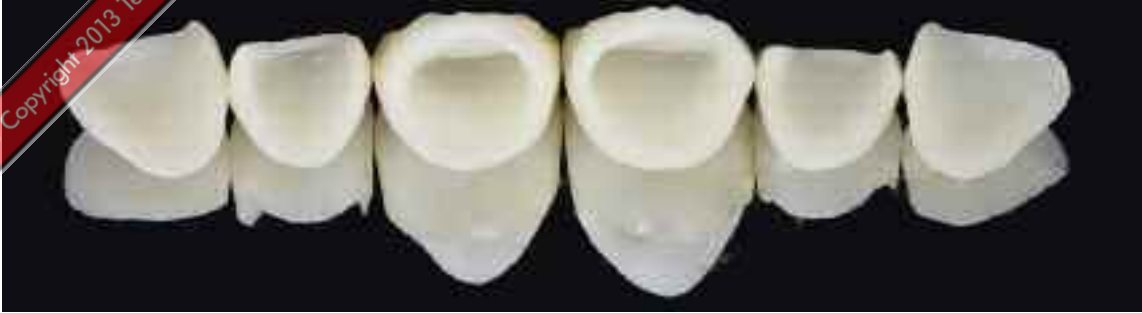Nach dem Glanzbrand wurden die Ap-
proximalkontakte und die Okklusion auf
einem ungesägten Modell überprüft. Ab-
schließend wurden die Restaurationen
auf der Labialfläche am Poliermotor mit
einem gewässerten Filzrad und Bims-Si-
dol-Mischung manuell poliert. So wer-
den erhabene Strukturen gezielt geglättet
und ein seidener Glanz entsteht. Ap-
proximal und palatinal wird mit Kera-

mikpolierpaste Hochglanz erzeugt. Ich
habe die fertigen Vollkeramikrestaurationen
auf dem ungesägten Modell unter
verschiedenen Lichtverhältnissen foto-
grafiert, um der Arbeit alle Details zu en-
tlocken (Abb. 197 und 198). Die Aufnahme
mit angehaltenem Farbmuster zeigt,
dass die gewünschte Zahnfarbe (A1) gut
getroffen wurde (Abb. 199).

So konnten sechs Keramikteile zur Ein-
probe gebracht werden (Abb. 200). Die
Fotodokumentation vom Einprobeter-
min zeigt, dass ein sehr natürliches Er-
gebnis erzeugt werden konnte (Abb. 201
bis 211).

Copyright 2013 Teambond Media Fuchstal • © Copyright Fuchstal • ©

Abb. 200 bis 207 Die sechs Keramiktelle wurden zur Einprobe gebracht und die Situation in situ dokumentiert



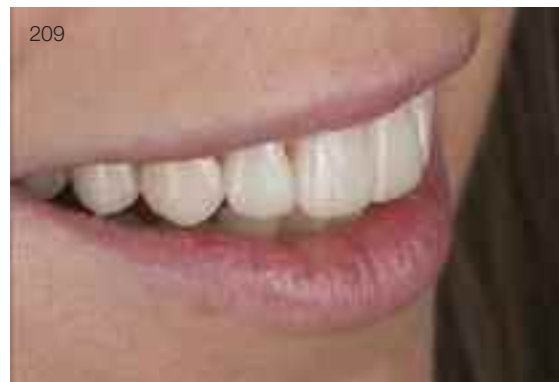
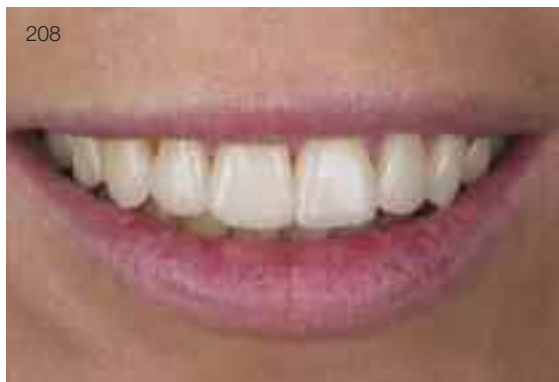
Abb. 208 bis 211 Die sechs Keramikteile in situ: Es zeigte sich ein sehr natürliches Ergebnis

Dr. Michael Fischer

Einprobe

Um bei der Einprobe in Labor oder Praxis einen aussagekräftigen Eindruck von der Farbwirkung der Vollkeramikrestorationen (Abb. 212) gewinnen zu können, sollte ein Lichtleiter zwischen Veneer und Zahn aufgebracht werden. Hierzu eignen sich zum Beispiel Glycerinringel oder Try-In-Pasten. Allerdings sollten nicht zu viele Helligkeitsabstufungen der Try-In-Pasten ausprobiert werden. Nach unserer Erfahrung kommt man mit maximal drei Farbabstufungen aus

(transparent, eine Farbstufe heller und eine dunkler). Da alle Restaurationen aus Komponenten des IPS e.max Vollkeramiksystems hergestellt hatten, kamen bei der Einprobe die systemimmanenten Try-In Komponenten zur Anwendung.

Eingliedern

Für die definitive Befestigung der sechs IPS e.max Vollkeramikversorgungen wurde die Schmelzoberfläche der präparierten Zähne für 30 Sekunden, die Dentin-Areale für 10 Sekunden mit 37-prozentiger Phosphorsäure angeätzt (Abb. 213). Anschließend wurde die Ätzfläche

mindestens 60 Sekunden mit einem starken Luft-Wasser-Spray abgesprüht (Abb. 214). Die Anwendung des 3-Flaschen-Haftvermittlers Syntac Classic erfolgte gemäß den Herstellerangaben.

Parallel dazu wurden die Klebeflächen der Vollkeramikrestorationen mit 5-prozentiger Flußsäure angeätzt und diese nach 20 Sekunden abgespült. Danach folgte die Reinigung der Restaurationen im Ultraschallbad in Alkohol und anschließend die Silanisierung. Die Restaurationen wurden daraufhin gebondet und vor Licht geschützt verwahrt. Um ei-

Copyright 2013 Teamwork Media Fuchstal • © Copyright

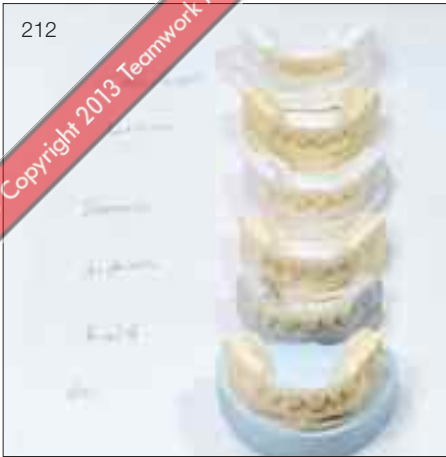

Abb. 212 Die Zahntechniker stellen ihre Versorgungsvarianten zur Wahl

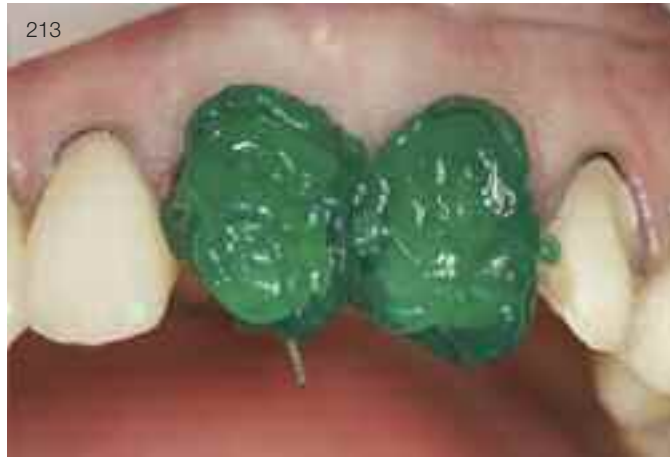

Abb. 213 Für die definitive Befestigung der Vollkeramikversorgungen wurde die präparierten Zähne angeätzt

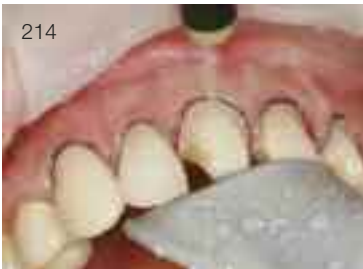

Abb. 214 Die Ätzfläche wurde mit einem Luft-Wasser-Spray abgesprüht

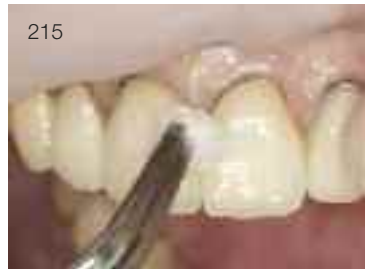

Abb. 215 Überschüssiges Befestigungskomposit wurde entfernt

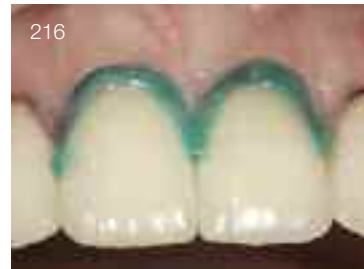

Abb. 216 Zur Vermeidung einer Inhibitionschicht wurde Airblocker appliziert

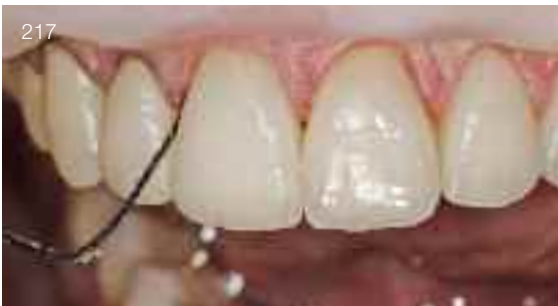

Abb. 217 Nach dem Auspolymerisieren des Befestigungskomposits müssen die Retraktionsfäden entfernt werden

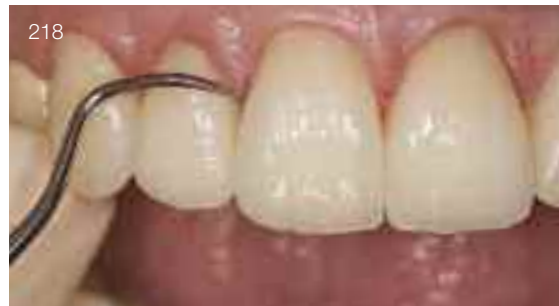

Abb. 218 Eine abschließende Kontrolle der Sulci nach Befestigungskompositresten ist obligat

ne Kontamination der konditionierten Oberfläche zu vermeiden, sollte immer unmittelbar vor dem Einsetzen geätzt und silanisiert werden.

Als Befestigungskomposit kam in diesem Fall Variolink Veneer zum Einsatz – ein rein lichterhärtendes Befestigungskomposit. Der Vorteil eines lichterhärtenden Komposits besteht darin, dass die Überschüsse in aller Ruhe entfernt werden können. Die vorbereiteten und mit Komposit gefüllten Restaurationen wurden auf den präparierten Stümpfen platziert und in Position gebracht. Hierbei sollten maximal zwei auf einmal eingegliedert werden.

Nach dem Aufsetzen konnten die großen Überschüsse im approximalen Bereich mit Zahnseide, marginal mit Pinsel und palatinal mit einem Schaumstoffschwämmchen entfernt werden (Abb. 215). Nun folgte eine Anpolymerisation von palatinal und vestibulär für jeweils 5 Sekunden.

Um während der Polymerisation einen Sauerstoffkontakt und somit die Ausbildung einer Sauerstoffinhibitionsschicht zu verhindern, wurde ein Airblocker auf die Fugen appliziert (Abb. 216). Wird dies nicht beachtet, können sich die Fugen binnen kurzer Zeit verfärben.

Der Befestigungskomposit unter den Restaurationen wurde nun von allen Seiten je 60 Sekunden auspolymerisiert. Anschließend konnten die Retraktionsfäden entfernt werden (Abb. 217).

Die abschließende Kontrolle der Sulci nach Befestigungskompositüberschüssen und -resten ist obligat (Abb. 218).

Kontrolle der statischen und dynamischen Okklusion

Nach zirka einer Woche sollte die Okklusion nochmals überprüft werden, da nun keine Irritationen mehr bezüglich der Anästhesie bestehen. Die Okklusions-

Autorenübersicht



Christian Hannker



Oliver Morhofer



Joachim Werner



Kurt Reichel



Ralf Strübel



Benjamin Votteler



Dr. Michael Fischer

Abb. 219
Die Patientin wählte nach langem Abwägen, vergleichen und Probieren die mit IPS e.max Ceram überschichteten IPS e.max Press-Gerüste von Benjamin Votteler

kontakte wurden dazu mithilfe von Artikulations- und Schimstock-Folie dargestellt. Falls notwendig, können nun Korrekturen durch Einschleifen vorgenommen werden. Abschließend muss die Oberfläche mithilfe von Polierern und Diamantpolierpaste bearbeitet werden. Diese Oberflächenvergütung ist notwendig, um die Haltbarkeit der Restauration zu gewährleisten.

Die Qual der Wahl

Wir können nicht ewig davor davon laufen. Irgendwann müssen wir es preisgeben: Für welche Versorgungsvariante (und somit welchen Techniker) hat sich

die 32-jährige Patientin entschieden? Vielleicht haben Sie sich ja bereits entschieden?!

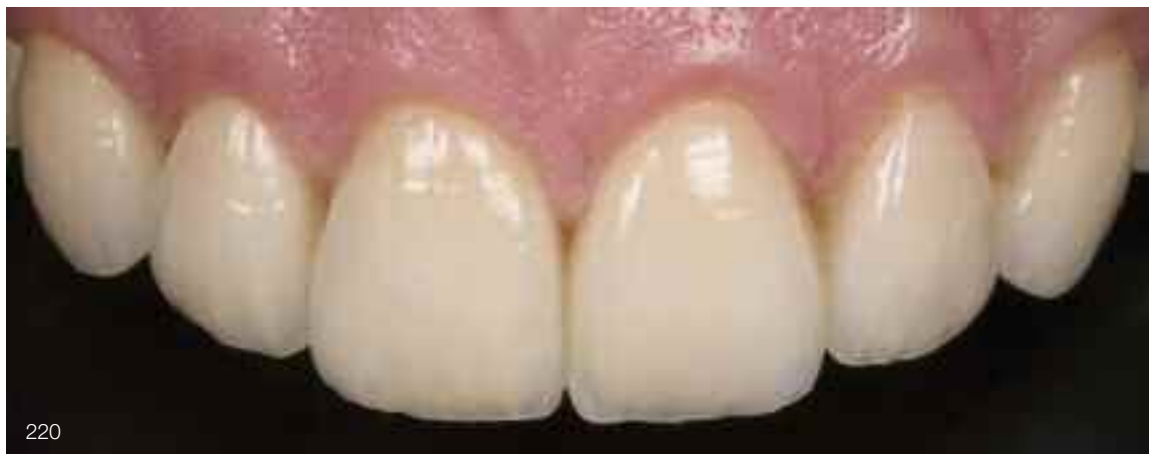Alle Arbeiten sind sehr schön, nach bestem zahntechnischen Wissen und Gewissen gefertigt und nach Aussage von *Dr. Michael Fischer* sofort einsetzbar. Es war und konnte also keine Frage der Präzision, Phonetik, Funktion oder Ästhetik sein. Die Entscheidung lag einzig und allein bei der tapferen Patientin, die laut Aussagen aller Beteiligten wunderbar mitgearbeitet hatte und sehr geduldig war. Ihre Entscheidung fiel auf die Variante von *Benjamin Votteler* (Abb. 219). Das ist leicht geschrieben, wird allerdings nicht ansatzweise dem tatsächlichen Ent-

scheidungs-drama gerecht. Es ist nun an jedem selbst, zu ergründen, ob man ähnlich, oder ganz anders entschieden hätte. Diese Beitragsreihe ist ein guter Beweis dafür, dass ein ästhetisches Ergebnis viele Gesichter haben kann und Schönheit im Auge des Betrachters liegt.

Die Abbildung 220 zeigt die Situation drei Jahre nach dem Eingliedern. Die Gewebe sind absolut reizfrei und die Zähne sehen aus wie gewachsen.

Abschließend möchten sich die Teilnehmer dieses Workshops ganz herzlich bei *Michael Donhauser* von Ivoclar Vivadent für die Idee zu diesem Workshop und seine perfekte Organisation und Unterstützung bedanken. ■

Abb. 220
Dr. Michael Fischer befestigte die Vollkeramikkronen lege artis. Drei Jahre nach dem Inkorporieren zeigte sich eine völlig reizfreie Gingiva mit einer perfekten weißen Ästhetik



220